

Enfeksiyöz Mastitler

Infectious Mastitis

Filiz Taşçı¹, Sibel Kul²

ÖĞRENME HEDEFLERİ

- Mastit, enfeksiyöz mastit, laktasyonel mastit, galaktosel, laktasyonel olmayan santral mastit ve laktasyonel olmayan periferik mastitisin hakkında genel bilgilerin bilinmesi
- Mastit, enfeksiyöz mastit, laktasyonel mastit, galaktosel, laktasyonel olmayan santral mastit ve laktasyonel olmayan periferik mastitisin görüntüleme özelliklerinin öğrenilmesi

Taşçı F, Kul S. Infectious Mastitis. *Trd Sem* 2023;11(3):195-212.

Öz

Meme parankiminin akut inflamasyonu olan enfeksiyöz mastitlerin tanısı genellikle klinik ile birlikte konulmakla birlikte, gecikmiş tanı ve tedaviye yol açabilecek semptomlarla da karşımıza çıkabilir. Memedeki enfeksiyonun tedavisindeki ana prensip, apse oluşumunu engellemek için mümkün olduğunca erken dönemde tanı konulması, gereklilik halinde uygun antibiyotik tedavisine başlanmasına karar vermektir. Antibiyotik tedavisine rağmen enfeksiyon veya inflamasyon düzelmese apse oluşumundan veya altta yatan bir neoplaziden şüphelenmek gerekir. Doğru ve ayırıcı tanı, lezyonların temel radyolojik, klinik ve laboratuvar özelliklerinin birlikte değerlendirilmesini gerektirir. Bu yazı enfeksiyöz mastitlerin sık formları olan laktasyonel ve laktasyonel olmayan mastitlerin temel radyolojik özelliklerini kapsamaktadır.

Anahtar Kelimeler: Mastit, enfeksiyöz mastit, laktasyonel mastit, laktasyonel olmayan mastit

ABSTRACT

Although the diagnosis of infectious mastitis, which is an acute inflammation of the breast parenchyma, is usually made together with the clinical findings; It may also present with symptoms that may lead to delayed diagnosis and treatment. The main principle in the treatment of breast infection is to diagnose it as early as possible to prevent abscess formation and to decide on appropriate antibiotic treatment if necessary. If the infection or inflammation does not improve despite antibiotic treatment, abscess formation or an underlying neoplasia should be suspected. Appropriate and differential diagnosis requires the combined evaluation of the basic radiological, clinical and laboratory features of the lesions. This article covers the basic radiological features of lactational and non-lactational mastitis, which are common forms of infectious mastitis.

Keywords: Mastitis, infectious mastitis, lactational mastitis, non-lactational mastitis

¹Recep Tayyip Erdoğan Üniversitesi Tıp Fakültesi, Radyoloji Anabilim Dalı, Rize, Türkiye

²Karadeniz Teknik Üniversitesi Tıp Fakültesi, Radyoloji Anabilim Dalı, Trabzon, Türkiye

✉ Filiz Taşçı • filiztaschi@outlook.com

Geliş Tarihi: 25.10.2023 • Kabul Tarihi: 13.11.2023



GİRİŞ

Mastitis etiyojisi enfeksiyöz veya non-enfeksiyöz olan meme parankiminin akut inflamasyonudur. Mastit tanısı genellikle klinik olarak konulur. Meme yüzeysel bir organ olduğundan dolayı bu hastalarda fizik muayenede memede sertlik, hiperemi, ısı artışı, ağrı, endurasyon ve halsizlik şikayetleri olabileceği gibi gecikmiş tanı ve uygunsuz tedaviye yol açabilecek semptomlarla da karşımıza çıkabilir [1, 2].

Meme enfeksiyonları en sık orta yaş grubundaki kadınları etkiler. Meme enfeksiyonu memede bulunan kistik bir lezyondan kaynaklanabileceği gibi, hidradenitis süpurativa gibi bir deri enfeksiyonu olarak veya dilate olan bir duktustan da kaynaklanabilir. **Memedeki enfeksiyonun tedavisindeki ana prensip, apse oluşumunu engellemek için mümkün olduğunca erken dönemde tanı konulması ve gereklilik halinde uygun antibiyotik tedavisine başlanmasına karar vermektir.** Bir kür antibiyotik tedavisine rağmen enfeksiyon veya inflamasyon düzelmezse apse oluşumundan, non-enfeksiyöz mastitten veya altta yatan bir neoplaziden şüphelenmek gerekir [3].

Memenin inflamatuvar hastalıkları patofizyolojik açıdan bakıldığında genel olarak 3 kategoriye ayrılır; enfeksiyöz mastitler, enfeksiyöz olmayan mastitler ve altta yatan malignite ile ilişkili olan mastitlerdir [1]. Enfeksiyöz mastitler genel olarak laktasyonel ve laktasyonel olmayan mastitler olarak ikiye ayrılır [4].

Laktasyonel Mastitler (Akut Puerperal Mastit)

Çoğunlukla ilk gebelikte postpartum dönemdeki ilk 6-12 haftada ortaya çıkar, ancak süten kesme sırasında da görülebilir ve lohusalık mastiti olarak adlandırılır. Emziren tüm hastaların %20'ye varan bir kısmında laktasyonel mastit gelişir [5].

En yaygın neden olan mikroorganizmalar *Staphylococcus aureus*'un yanı sıra *Streptococcus* ve *Staphylococcus epidermidis*'tir. İlk aşama genellikle, hem subareolar meme kanalları-

nı sıkıştıran şişmeye, hem de deride aşırı bakteri üremesine neden olan meme ucunun çatlaması veya emzirmeden meme ucunun aşınması gibi travmaya bağlıdır. Bakteriler daha sonra travmatize alan yoluyla ve kötü drene olan duktuslar yoluyla ilerleyerek memeyi enfekte eder [6, 7].

Laktasyonel mastit, meme dokusu içerisinde bulunan interlobüler yumuşak dokunun sellülitidir. Hastalarda yüzeysel selülit, lokal inflamasyon, flegmon, apse ve septisemiye kadar giden bir tablo ile karşılaşılır. Yüzeysel selülit meme başındaki çatlaktan başlayarak, meme başı, periareolar deri ve subkütan yağ dokusuna doğru uzanır. Enfeksiyon genellikle meme başı areola kompleksinin yüzeyinin bozulmasından kaynaklanır ve süt stazı enfeksiyon için risk faktörüdür [8]. Bu aşamada süt içerisindeki lökosit ve bakteri sayısı düşüktür. Çoğu staz durumları tedaviye ihtiyaç duyulmadan kendiliğinden düzelir. Ancak staz devam ettiği veya kötüleştiği durumlarda çevre doku içerisinde non-ekfeksiyöz inflamasyon meydana gelir, bu durumda süt içerisinde lökosit sayısı artışı izlenirken, bakteri sayısında artış izlenmez. Bu olguların yaklaşık %50'sinde bakteriyel mastit gelişir ve süt içerisinde lökosit ve bakteri sayısı artar. Memenin inflamasyon olan bölgesinde hassasiyet, eritem, şişlik şikayetleri yanı sıra ateş, titreme, taşikardi gibi inflamasyona sekonder sistemik şikayetler tespit edilir. Fizik muayenede memede sertlik, hiperemi, endurasyon ve ağrı mevcuttur [6, 8, 9]. Duktal stenoz ve alveolar konjesyon süt sekresyonunun aşırı uyarılması durumunda ilerleyebilir; akut bakteriyel mastitin de eşlik edebileceği enfeksiyöz mastite neden olabilir. Bu durum özellikle agresif meme masajı sonucu gelişen doku travması halinde derin dokulara doğru ilerleyerek, tedavi edilmemiş veya inatçı mastitli olgularda komplikasyon olarak flegmon ve apselere yol açabilir [9]. Başlangıçta enfekte meme parankiminde bir flegmon veya organize nekrotik doku, bakteri ve lenfosit koleksiyonu gelişir. Flegmon, vücutta inflamasyon halinde gelişen çevreleyen hiperemik meme parankimindeki kompleks, hastalıklarla ilişkili ve heterojen birikimlerdir (Resim 1). **Sert, kitle benzeri bir alanda fluktuasyon olmadan kötüleşen bir**

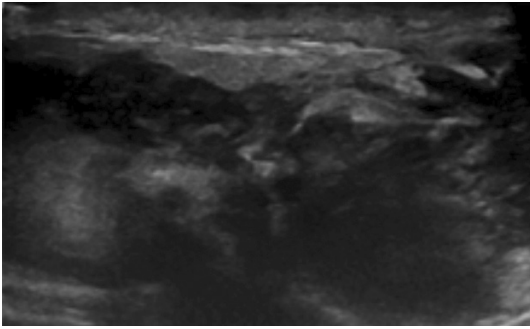
mastitis öyküsü varsa flegmondan şüphelenilmelidir [10, 11].

Bu olguların %90'ında anti-inflamatuar ve antibiyotik tedavisi sonucu iyileşme gözlenirken, %10'unda tedaviyi zorlaştıran meme apsesi gelişebilir [11, 12]. *Staphylococcus aureus* enfeksiyonları daha invazif ve lokalize olma eğiliminde olup erken dönemde apselerle yol açabilir. *Streptococcus* enfeksiyonları ileri evrelerde fokal apse oluşumu ile birlikte diffüz mastitis olarak ortaya çıkma eğilimindedir [13]. Bu nedenle en kısa sürede antibiyotik tedavi-

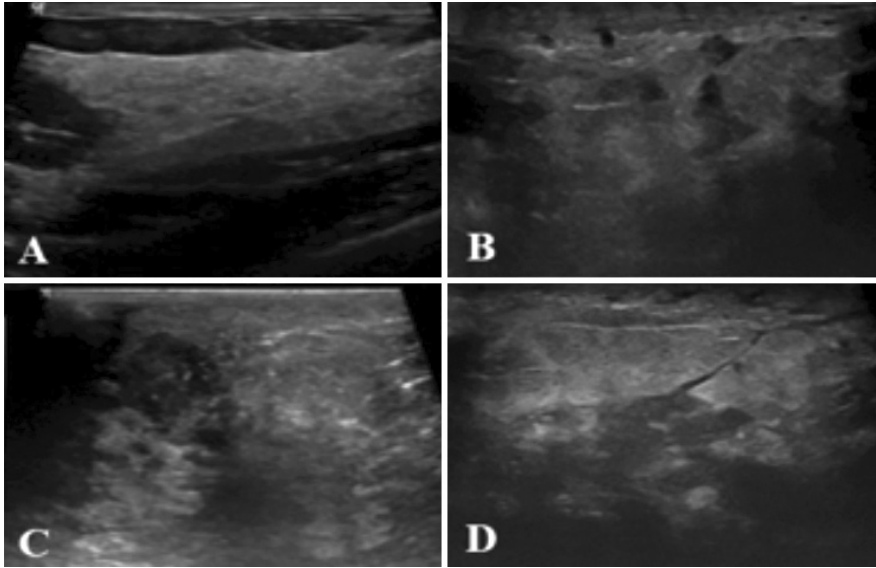
sine başlanmalıdır. Semptomatik tedavi, NSA-İD'lerle analjezi, ılık veya soğuk kompresler ve gerekirse göğüs pompası kullanarak memenin düzenli ve tam drenajı sağlanmalıdır [14]. Tekrarlayan aspirasyonlar ve oral antibiyotiklerin bir kombinasyonu genellikle apse oluşumunu çözmeye etkilidir ve şu anda tercih edilen tedavi yöntemidir. Nadiren laktasyonel mastitli olgularda apselerin cerrahi drenajı gerekir. Kadınlar emzirmeye devam etmeleri için teşvik edilmelidir. Emzirmenin kesilmesi sadece yenidoğan için kontrendike bir antibiyotik ile tedavi reçete edildiğinde (örneğin; tetrasiklin, siprofloksasin veya kloramfenikol) veya cerrahi drenaj yapıldığında gereklidir [11].

Mastitli hastalarda deride kalınlaşma aranması gereken bulgulardan biridir. Klinik muayene ile deri kalınlaşması tespit edilse bile radyolojik görüntüleme yöntemleri ile deri kalınlığının ayrıntılı analizi, etkilenen ve kontrateral meme ile karşılaştırılması yapılmasına olanak sağlar. Yüzeysel sellülit durumlarında ultrasonografide (US) deride fokal veya diffüz kalınlaşma, deri ve subkütan yağ dokusunun ekojenitesinde izlenen diffüz artış, ödeme bağlı Cooper ligamanları gibi fibröz yapılarda hiperemi sonucu oluşan diffüz ekojenite artışı ve bazen konturları düzensiz şekilli lezyonlar tespit edilir (Resim 2, 3). Hiperemi

EĞİTİCİ
NOKTA



Resim 1. Emzirme öyküsü mevcut olan memede kızarıklık, şişlik ve hassasiyet şikayetleri ile başvuran genç kadın hastada US'de flegmon ile uyumlu net sınır vermeyen hipoekoik, heterojen eko yapısında yoğun içerikli kolleksiyon alanları izlenmektedir.



Resim 2. Emzirme öyküsü mevcut olan, memede kızarıklık, şişlik ve hassasiyet şikayetleri ile başvuran genç kadın hastada US'de (A) deri kalınlığı normal olarak (B) deride fokal kalınlaşma, (C, D) subkütan yağ dokusunun ekojenitesinde diffüz artış ve konturları düzensiz hipoekoik alanlar izlenmektedir.

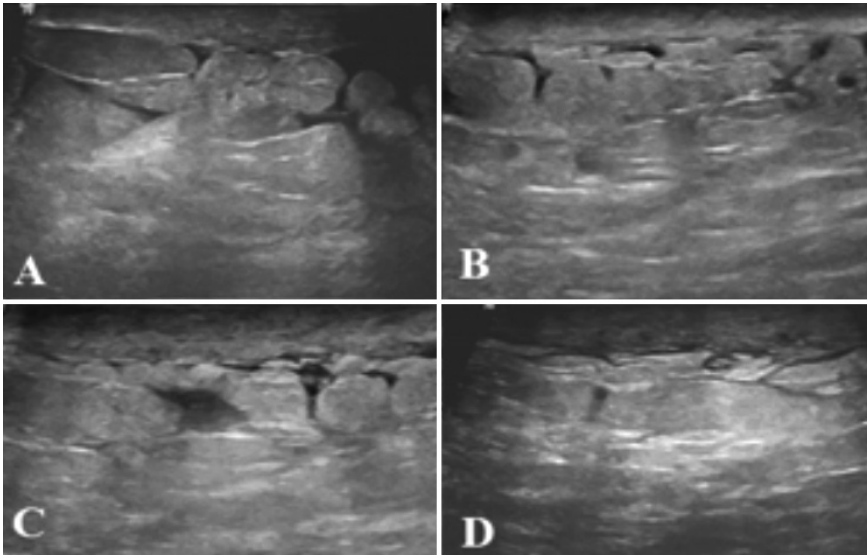
olduğu durumlarda, Doppler US'de damar sayısı ve hızda artış, impedansta azalma tespit edilir [15]. Memenin yağlı dokusunun ekojenitesi artarken, fibroglandüler doku ekojenitesinin azalması sonucu anatomik yapıların birbirinden ayrımı zorlaştığından dolayı bu durumda kontrateral meme ile kıyaslama yapılır [16]. Deri kalınlığı yüksek frekanslı probalar kullanılarak yapılan US incelemede değerlendirilir [15]. Normal bir hastada deri kalınlığı ≤ 2 mm, periareolar bölge ve inframamiller alanlarda ≤ 4 mm olarak kabul edilir [17]. Meme dokusunda inflamasyon olduğu durumlarda yağ lobülleri hiperekoik olarak izlenir. Bu hiperekoik alanların kapsamı inflamasyonun yerine ve derecesine göre değişir. Meme kalınlığının artması ve ses iletiminin azalması sonucu derin planların incelenmesi kullandığımız yüksek frekanslı probaların kullanılması ile zorlaştığı durumlarda, daha derin dokulara penetran fokuslanmış 5 MHz probalar kullanılabilir.

Enfeksiyöz mastitli hastalarda deri altında lenfatik damarların genişlemesi mastitin başka bir ana bulgusudur. US'de kalınlaşmış deri ile deri altı yağ dokusu arasında tübüler vasküler yapılar izlenmektedir. Doppler US bu lenfatik damarlarda kan akımı izlenmemesi ile tanıya yardımcı olur (Resim 4) [1].

Laktasyonel mastitli olgularda ağrı olması nedeniyle mamografi (MG) çekiminde yeterli kompresyon uygulanması zor olmaktadır. Bundan dolayı MG çekimi genellikle yapılmaz. Ancak yapıldığı zaman deride kalınlaşma ve ödeme eşlik eden fokal veya diffüz dansite artışı, kitle, galaktosel mevcut olduğunda düzgün konturlu nodüler dansite izlenebilir (Resim 5) [17, 18]. Ayırıcı tanıda meme kanserli olgularda MG'de izlenen mikrokalsifikasyonlar, laktasyonel mastit olgularında izlenmez. Ancak nadir olmasına rağmen antibiyotik tedavisine yanıt vermeyen akut laktasyonel mastitli hastalarda meme kanserinden ayırt etmek için histopatolojik inceleme gerekebilir [12, 15, 19].

Mastitli olgularda hiperemi diğer bir inflamasyon bulgusudur. Hiperemi memenin en çok yüzeyel kesiminde olur [20]. Hiperemi olduğu durumlarda, Doppler US'de kontrateral memeye göre arteriyel ve venöz yapıların sayısında ve hızda artış, impedansta azalma tespit edilir (Resim 6) [21].

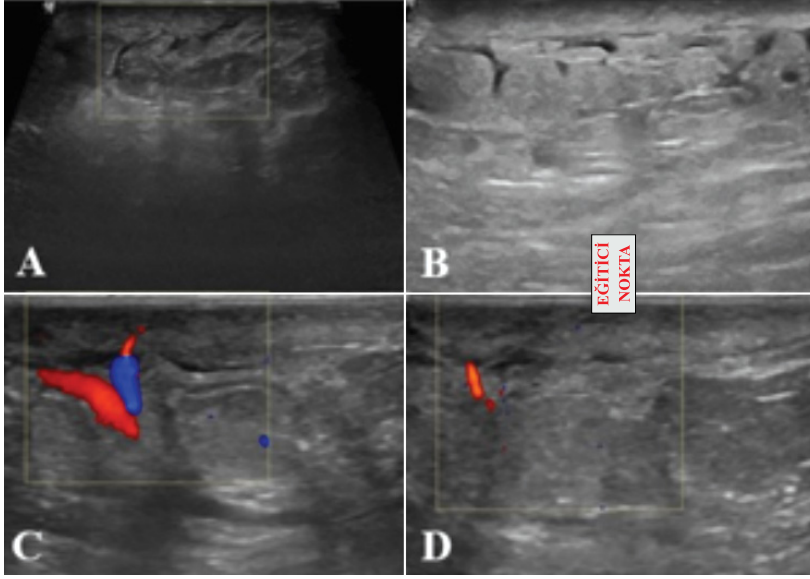
Memede apse durumlarında deride hiperemi olan bölgede fizik muayenede bir kitle tespit edilir, hastalarda ateş, taşikardi ve lökositoz olabilir. MG'de, subareolar veya periareolar alanda fokal dansite artışı veya düzgün konturlu non-kalsifiye kitle lezyonu şeklinde tanımlanabilir.



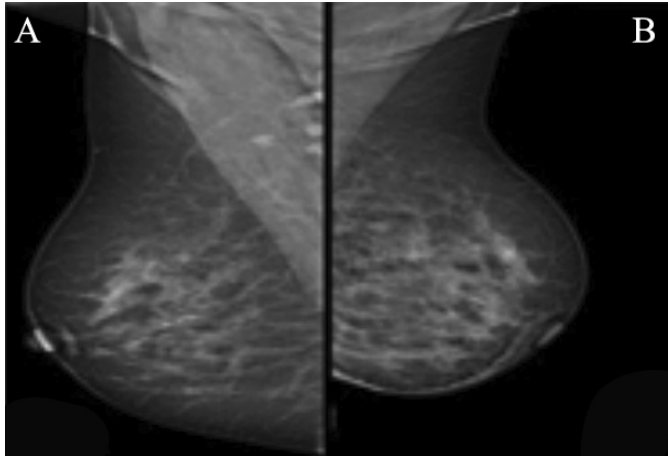
Resim 3. Emzirme öyküsü mevcut olan memede hassasiyet şikayeti ile başvuran genç hastada (A-D) memede deri kalınlığında diffüz artış, yağ dokusunun ekojenitesinde izlenen diffüz artış ve yaygın ödem ile uyumlu alanlar izlenmektedir.

lanır. Mastit ve apse ayrımı klinik olarak zor olabildiğinden apse şüphesi olduğu durumlarda US ilk tercih edilen tanı yöntemidir. **Mastit tablosu ile başvuran hastalarda apse olup olmadığını belirlemek, kitleyi kontur -iç yapı ve septasyon varlığı açısından değerlendirmek, aspirasyona kılavuzluk etmek ve uygun olan olgularda apse içerisine dren yerleştirmek**

US'nin temel kullanım alanlarıdır. Apseler US'de; düzgün konturlu, oval veya yuvarlak şekilli, mikrobüle veya konturları silik, püyle uyumlu hareketli internal ekolar ve septalar içeren kalın cidarlı kistik karakterde kitle lezyonları şeklinde izlenir. Çevreleyen meme parankimi ödeme bağlı olarak hipoekoik olarak izlenir (Resim 7). Laktasyonel mastitli



Resim 4. Emzirme öyküsü mevcut olan, memede kızarıklık, şişlik ve hassasiyet şikayetleri ile başvuran genç kadın hastada US'de (A, B) deride fokal kalınlaşma, subkütan yağ dokusunun ekojenitesinde diffüz artış, (C, D) deri-deri altı yağ dokusu arasında Doppler US'de kan akımı izlenmeyen lenfatik damarlara ait tübüler anekoik yapılar izlenmektedir.

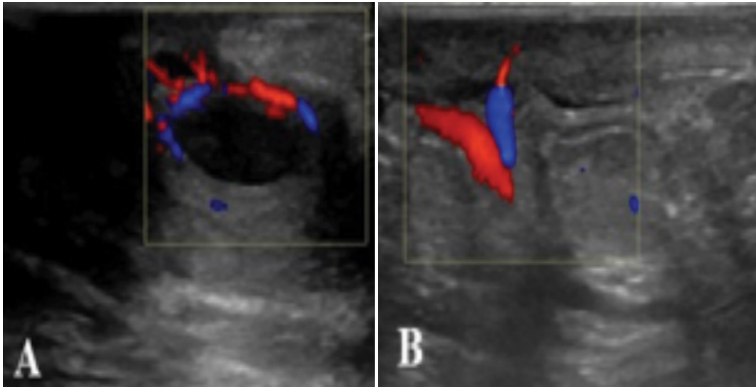


Resim 5. Sol memede şişlik, kızarıklık ve hassasiyet öyküsü mevcut olan hastada MLO projeksiyondaki MG'de sol memede deri kalınlığının artmış olduğu, ödeme eşlik eden diffüz dansite artışları izlenmektedir. Yer kaplayan kitle lezyonu ile uyumlu dansite izlenmemektedir. Kliniği ile ve US birlikte değerlendirildiğinde mastit ön tanısı ile uygun antibiyotik tedavisini takiben yapılan kontrolunda radyolojik bulguların düzeldiği izlenmiştir.

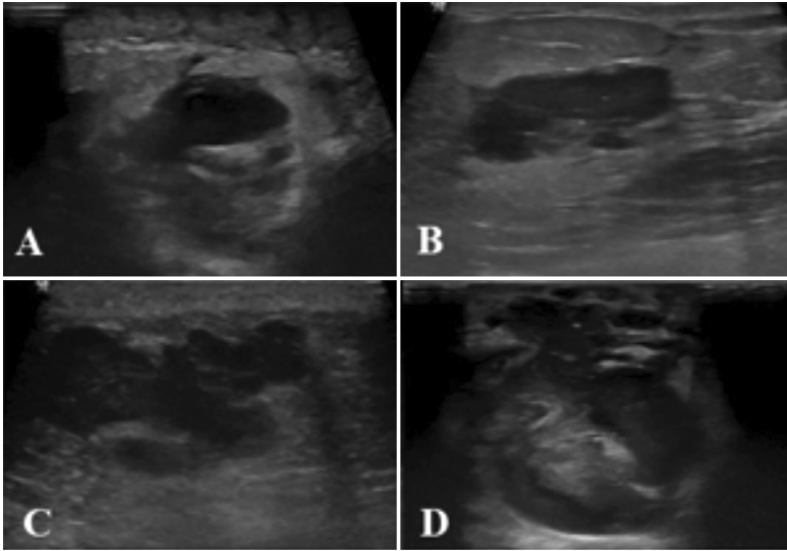
olgularda apse daha çok periferel tipte olup, galaktosellerde ortaya çıkar [3, 14, 22, 23]. Uygun antibiyotik tedavisini takiben iyileşme başladığında ilk bulgu vaskülarizasyondaki azalmadır. Eğer gerileme olmazsa ve apseleşme başladığı zaman likefaksiyon nekrozu alanlarında dokular hipoeoik ve heterojen olarak izlenir [23].

Manyetik rezonans görüntüleme (MRG), mastit olgularında rutin olarak kullanılmamakta olup, ödem, sıvı kolleksiyonları, cerrahi debridman gerektiren fistül traktlarının varlığı ve boyutunu preoperatif planlamada belirlemek,

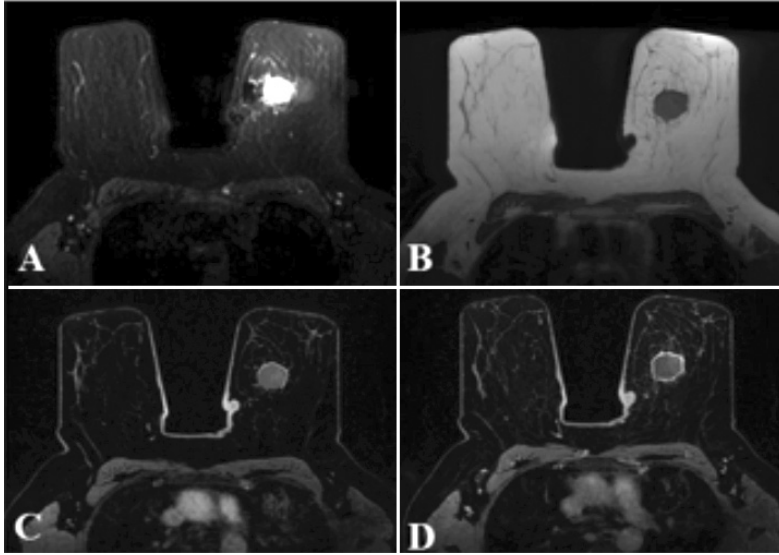
büyük ve yoğun memelerde derin apselerin değerlendirilmesinde US'ye göre büyük avantaj sağlar. MRG'de memedeki ödeme bağlı olarak T2 ağırlıklı serilerde sinyal artışı, kontrastlı incelemelerde glandüler dokuda kontrastlanma ve apse gelişmesi durumunda T2 ağırlıklı serilerde hiperintens kolleksiyon izlenir. Diffüzyon ağırlıklı MRG'de diffüzyon kısıtlanması nedeniyle yüksek sinyal ve düşük görünür difüzyon katsayısı sinyali apse için karakteristik bir bulgudur. Proton MR spektroskopisinde ise lipid artışı izlenirken, laktat ve kolin artışı izlenmez (Resim 8) [4, 21, 24, 25].



Resim 6. Emzirme öyküsü mevcut olan memede ağrı, şişlik, kızarıklık şikayeti ile başvuran hastada (A) apse odaklarında Doppler US'de vaskülerite artış (B) çevre dokuda hiperemi ile uyumlu vaskülerite artışı izlenmektedir.



Resim 7. Emzirme öyküsü mevcut olan memede ağrı, şişlik, kızarıklık şikayeti ile başvuran hastada (A, B) deride diffüz kalınlaşma, deri altı yağ planlarında ekojenite artışı (C, D) konturları düzensiz püyle uyumlu hareketli internal ekolar ve septalar içeren kalın cidarlı apse ile uyumlu kistik karakterde kitle lezyonları izlenmektedir.



Resim 8. Postmenapozal dönemde sol meme iç kadranda kitle lezyonu şikayeti ile başvuran MG ve US incelemesi yapılan, ailede meme Ca öyküsü mevcut olan hastada yapılan dinamik meme MRG incelemesinde (A) T2 ağırlıklı serilerde hiperintens, (B) T1 A serilerde hipointens (C, D) dinamik MRG incelemesinde halkasal kontrastlanma gösteren, aspirasyon materyali püy ile uyumlu ve mikrobiyolojik incelemesi apse ile uyumlu nodüler lezyon izlenmektedir.

Galaktosel

Laktasyondaki kadınlarda en sık görülen benign kitle lezyonlarıdır. Terminal duktusların ve süt üreten duktusların kistik dilatasyonudur. **Genellikle laktasyonun kesilmesinden haftalar ve aylar sonra olabileceği gibi, laktasyon esnasında ve gebeliğin 3. trimestrinde de karşılaşılr.** Laktasyon kesildiği zaman meme içerisindeki süt birikir ve yoğunlaşır, duktuslarda dilatasyona, kistlere ve galaktosele yol açar [13]. Enfekte olmadıkça galaktosel; ağrısız, hızlı boyut değişikliği olan, eritem ve sistemik semptomların eşlik etmediği orta sertlikte ele gelen kitle lezyonlarıdır. Enfeksiyon galaktosellerde görece yaygın bir komplikasyon olabilir ve bu durumda duvarı kalınlaşır, hiperemik ve izoekoik olarak izlenir. **Galaktosel, apse ile karışabilir, ancak galaktosel duktal bir dağılım izler. Hastanın yakın bir zamanda laktasyon öyküsü olması ve aspirasyon materyalinde süt ve pürülan materyalin olması tanı koydurucudur** [9, 13].

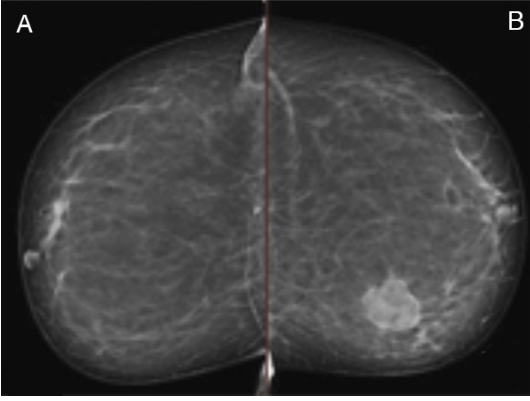
Galaktoselin MG görünümü yağ ve protein içeriğine ve sıvının kıvamına bağlı olarak değişebilir. (1) Tipik görünümü psödolipom şeklin-

de, içerisinde yoğun yağ içeriğine bağlı olarak radyolusen kitle lezyonu şeklinde izlenebilir. (2) Yağ ve suyun vizkozite farkından dolayı X ışınlarının yatay şekilde hastaya ulaştığı mediolateral projeksiyonda yağ-sıvı seviyesi izlenen nodüler lezyon şeklinde, (3) psödohamartom, sütün eski olması nedeniyle vizkozitesi yoğun olduğundan yağ ve suyun birbirinden ayrılması mümkün olmadığından hamartom benzeri görünüm verebilir (Resim 9) [13].

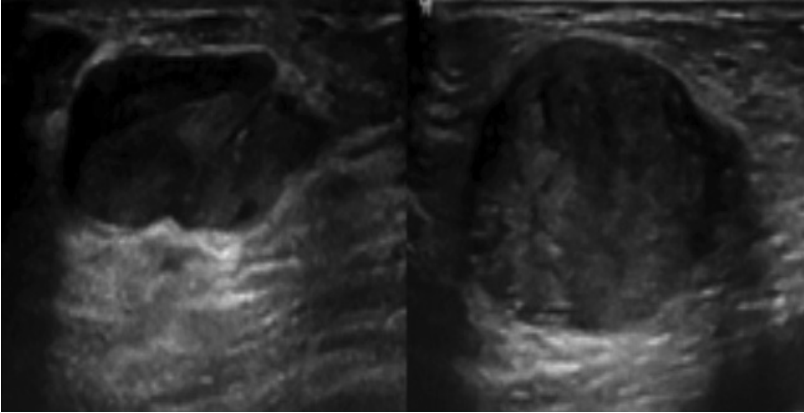
Galaktoselin US görünümü dönemine bağlı olarak değişik olabilir. Başlangıçta taze sütle dolmuş dilate terminal duktuslar uniloküle veya multiloküle anekoik kistik lezyonlar olarak görülür. Santralde olduğunda tek bir kistik kitle görünümünde izlenirken, periferde olduğunda multiloküle kistik kitleler şeklinde izlenir (Resim 10).

Daha sonraki dönemde galaktosel komplike kist, kompleks kistik lezyon veya içerisindeki proteinlerin fazla denatüre olması durumunda hiperekoik solid karakterde kitle lezyonları şeklinde izlenebilir (Resim 11). Düzensiz şekil ve kötü sınırlanmış kenarlar dahil olmak üzere malign lezyonlarla aynı özellikleri paylaşabilirler [13, 26, 27]. Malign lezyonlarla ayırım yapmada

Doppler US'den yararlanılır. Doppler US'de galaktoselde vaskülarizasyon izlenmez. US yapılırken transdüserle yapılan kompresyon sonucu lezyon içerisindeki partiküllerin bir yöne doğru hareketi izlenirken, kompresyon kaldırıldığı zaman aksi yöne hareketi izlenir. MG, US ve Doppler US bulguları ile tanı konulmadığı durumlarda aspirasyon yapılarak hem tanı konulur, hem de tedavi edilir. Galaktosel kronikleştikçe yağ kisti şeklinde izlenebilir [13].



Resim 9. İki yıl önce emzirme öyküsü mevcut olan kızarıklık, ağrı şikayeti olmayan, hızlı boyut değişikliği gösteren kitle lezyonu şikayeti ile başvuran hastada yapılan CC projeksiyondaki MG'de iç kadranda düzgün konturlu, nodüler dansite artışı izlenmektedir. US ile korele edilen ve aspire edilen, aspirasyon materyali süt ve püyle uyumlu olan galaktosel ile uyumlu nodüler dansite izlenmektedir. CC, kraniyokaudal; US, ultrasonografi.



Resim 10. Emzirme öyküsü mevcut olan, kızarıklık, ağrı şikayeti olmayan, hızlı boyut değişikliği gösteren kitle lezyonu şikayeti ile başvuran hastada US'de düzgün konturlu, kalın cidarlı, hareketli internal ekolar içeren, aspirasyon materyali süt ve püyle uyumlu galaktosel ile uyumlu kitle lezyonları izlenmektedir.

Laktasyonel Olmayan Mastit (Non-puerperal Mastit)

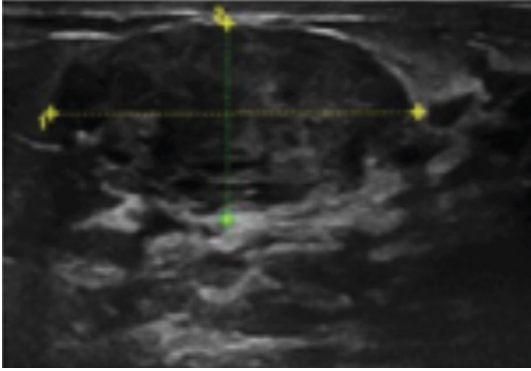
Laktasyonel olmayan mastit, gebe olmayan, emzirmeyen kadınlarda görülür ve bakteriyel enfeksiyonları, periduktal mastiti ve granülo-matöz mastiti içerir [4]. **Akut enfeksiyöz mastitin büyük çoğunluğunu laktasyonel olmayan mastitler (%90) oluşturur. Laktasyonel olmayan mastit ağırlıklı olarak santral veya retroareolar yerleşimli olup, periferik yerleşim daha az izlenir. %25'i bilateral izlenirken, %92 gibi yüksek bir oranla nüksle karşımıza gelebilir [4, 11].** Laktasyonel olmayan mastiti olan hastalar tipik olarak ağrı, deride kalınlaşma veya koltuk altında şişlik, lenfadenopati ile ilişkili olabilen bir meme kitlesi ile başvururlar.

Laktasyonel Olmayan Santral Mastit (Subareolar Mastit)

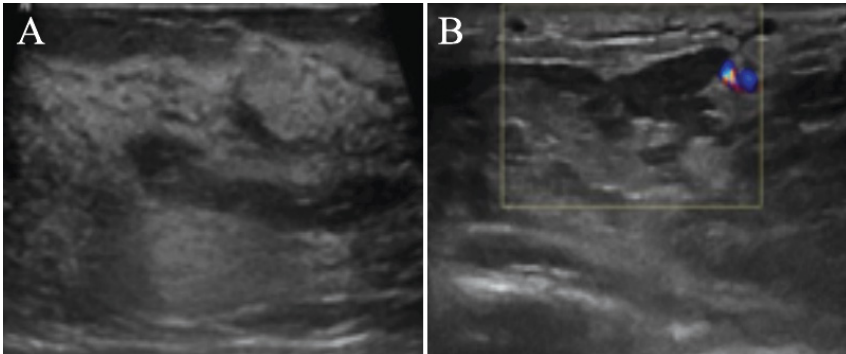
Laktasyonel olmayan subareolar mastit, Zuska hastalığı olarak bilinen nadir görülen bir hastalıktır. Genellikle 40 yaşın altındaki kadınlarda ortaya çıkma eğiliminde olup ortalama yaş 32 olup, sigara, diyabet, obezite ve siyah ırk ile ilişkilidir [4, 11, 28]. Sigaranın retroareolar kanalların epiteli üzerinde doğrudan ve dolaylı olarak direkt toksik etkisi olabileceği, daha sonra nekroz ve enfeksiyona yol açarak patogeneizde rol oynadığı düşünülmektedir [28, 29].

Laktasyonel olmayan subareolar mastitte, altta yatan patolojik süreç periduktal mastittir. Duktus duvarının kronik inflamatuvar süreci olan duktal ektazilerde, sıvı ile dolu dilate duktuslar gelişir. Bu duktal ektazi kronikleştikçe duktus duvarı kalınlaşır. Memede inflamasyon olduğu zaman duktal yapıların lümeni dilate olur, denatüre olmuş süttten oluşan solid tıkaçlar oluşabilir, duvarı kalınlaşarak izoekoik olarak izlenir (Resim 12) [15]. Duktus lümeni içerisinde lipidden zengin olan inflamatuvar bir debris bulunmaktadır. İnflamasyon kronikleştikçe duktus duvarı zayıflar. Minör travmalar sonucu duktus duvarında yırtılma sonucu lümen içerisinde bulunan ve ekstravaze olan lipidden zengin olan sıvı akut kimyasal mastite neden olur. Duktus duvarı çevresinde lenfosit ve plazma hücresi infiltrasyonu ile karakterize periduktal mastit şeklinde başlar. Kitle, periareolar apse ve duktuslarda fistül olsun veya

olmasın periareolar inflamasyon olarak ortaya çıkabilir [28, 30]. **Periareolar enfeksiyonlar, tedavisi en zor meme enfeksiyonlarıdır ve hastaların yaklaşık yarısı tekrarlayan enfeksiyon atakları yaşar. Tekrarlayan enfeksiyonların altında yatan neden, laktiferöz duktusların keratin tıkaçlarla tıkanmasıdır.** Bu nedenle bu kanallar eksize edilmedikçe subareolar apse tekrarlamaya devam edecektir [31]. Bu hastalar sıklıkla tekrarlayan, tedavisi zor olan retroareolar apselerle başvururlar. Kadınların yaklaşık %25'inde bilateral olurken, %25-40'ında nüks apseler oluşabilir [32]. Bu apseler periduktal mastitin bir komplikasyonu olarak ortaya çıkarlar. Ana neden, duktuslarda bulunan glandüler epitelin metaplastik skuamöz epitele dönüşmesidir. Bu metaplastik skuamöz epitel, büyük miktarlarda keratin oluşumuna neden olur. Buna bağlı olarak, laktiferöz duktusların oluşan sellüler debrislere ve keratin tıkaçlara bağlı tıkanması sonucu duktusun dilatasyonu, fistülizasyonu veya rüptürü sonucu oluşur. Duktusun dilatasyonuna bağlı olarak oluşan rüptür sonucu açığa çıkan keratin içeriğine, yabancı patojenlerin yok edilmesinde rol oynayan TH1 hücreleri tarafından salgılanan sitokinler, meme dokusunu yabancı bir madde olarak tepki verir ve bakteriyel enfeksiyona eğilimli periduktal inflamasyon oluşur [33, 34]. Staza bağlı olarak *Staphylococcus aureus*, *Pseudomonas aeruginosa*, *Enterococcus*, *Bakteroides* ve *Proteus* türlerinin etken olduğu sekonder enfeksiyonlar gelişir, periareolar apse ve kutanöz fistül traktarı gelişir [35].



Resim 11. Galaktosel kronikleştikçe US'de hiperekoik heterojen eko yapısında solid karakterde kitle lezyonu şeklinde izlenmektedir. US, ultrasonografi.



Resim 12. (A, B) Emzirme öyküsü mevcut olan hastada duktal yapıların çapı ve duvar kalınlığı artmış, intraluminal yoğun içerik? solid bileşen ayrımı yapılamayan yapılar izlenmektedir.

Periduktal mastitli hastalar, ağrı ve eritem ile ilişkili olabilen periareolar veya subareolar kalın kabuklu kitle lezyonu, meme başı retraksiyonu, yoğun içerikli pürülan meme başından akıntı veya fistül traktından akıntı, meme apsesi veya drene edici fistüller ile başvurabilirler (Resim 13) [36]. Fistüller, periareolar deri ile subareolar meme kanalı arasındaki bağlantılardır. Fistüller bazen, etkilenen tek bir kanaldan veya birden fazla hastalıklı kanaldan kaynaklanan, genellikle areola sınırında birden fazla dış açıklık olarak izlenir [7].

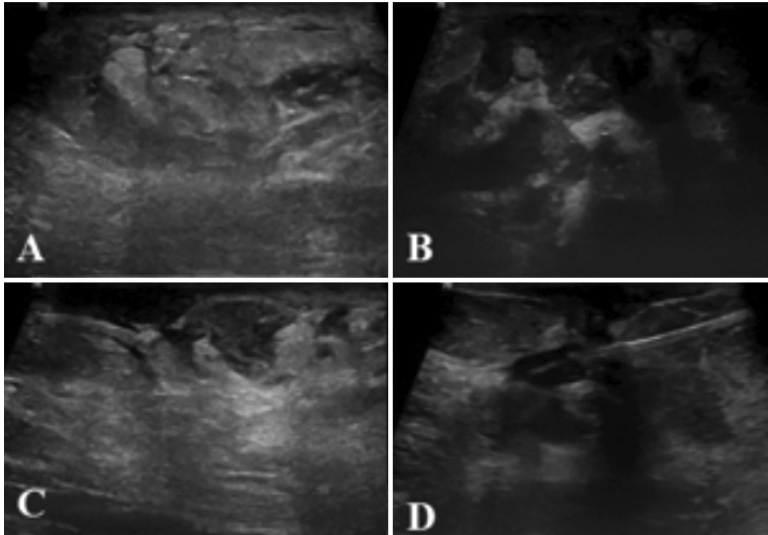
Subareolar apse spontan olarak meme ucunun vermilion sınırına boşalabilir. Zamanla kronik bir sinüs veya fistül traktı oluşabilir. Tekrarlayan apse ve laktiferöz duktuslarda distalde kalıcı staz sonucu keratin birikiminin devam etmesiyle kronik inflamatuvar süreç gelişir. Meme dokusu iyileşirken makrofajlar ve diğer hücreler tarafından sitokinler salgılanır, fibrozise neden olur [2].

Laktasyonel olmayan subareolar mastitte daha çok büyük duktuslar etkilenir. Akut inflamasyon durumlarında inflame duktus duvarında US'de uniform izoekoik kalınlaşma izlenir. Akut periduktal mastitte duktus duvarında hiperemi olduğu zaman, renkli Doppler veya pover Dopplerde damar duvarlarının kalınlaştığı ve duktus duvarına paralel olduğu izlenir (Resim

14). Akut hiperemik inflame duktus, intraduktal papiller lezyonlar ile karışabilir. Periduktal inflamasyon olduğu zaman vasküler akım ekzantrik yerleşimlidir. İntraduktal papiller lezyon, duktus içerisinde santral yerleşimli olup, eğer vasküler sap içeriyorsa buradaki vasküler yapının duktus duvarına dik uzandığı gözlenir.

Duktus içerisinde debriye ait internal ekolar izlenebilir. İnflamasyonun kendiliğinden veya antibiyotik tedavisi ile düzelmesi esnasında hiperemideki azalmayı, duktus duvar kalınlığındaki azalma ve duktus lümen içerisindeki debriyelerin azalarak kaybolması takip eder.

Zuska hastalığının görüntüleme bulguları hakkında çok az çalışma yapılmıştır. En sık MG bulguları deri kalınlaşması, fokal veya diffüz asimetric dansite artışı, konturları düzensiz kitle lezyonu veya yapısal distorsiyon sayılabilir. Ancak bu bulgular malignite ile karışabilir. Bu nedenle tedaviye yanıt vermeyen hastalarda inflamatuvar meme kanserini ekarte etmek için doku tanısı önerilir. US'de ise heterojen hipoekoik solid veya kistik karakterde kitle lezyonları tespit edilir [4, 37, 38]. MRG'nin meme başı retraksiyonu ile sonuçlanan subareolar apselelerin, özellikle de US'de yeterince izlenemeyen daha küçük lezyonların değerlendirilmesinde yararlı olduğu gösterilmiştir [25].



Resim 13. Postmenapozal dönemde meme başında kalın kabuklu kitle lezyonu, meme başı retraksiyonu ve pürülan meme başı akıntısı izlenen hastada yapılan US incelemede retroareolar duktus çaplarının ve duvar kalınlığının artmış olduğu, lümen içerisinde yoğun içerikli sekresyonun izlendiği ve deriye fistüle olduğu izlenmektedir. Yapılan tru-cut biopsi sonucu periduktal mastit olarak raporlanmıştır.

Tedavi perkütan drenaj ve antibiyotiklerle yapılır. Bu genç hastalar, ayrıca sigarayı bırakmaları için şiddetle teşvik edilmelidir, çünkü nüks ile ilişkili en önemli faktör sigaradır [32]. Subareolar mastitin radyolojik bulguları inflamatuvar meme karsinom ile karışabilir. Ayrıca 35 yaş üstü kadınlara maligniteyi ekarte etmek için tanı amaçlı MG önerilmektedir [2]. Bu kadınlar için tek etkili uzun vadeli tedavi, toplam kanal eksizyonu ile etkilenen tüm kanalların çıkarılmasıdır. Ameliyat genellikle tedavi edicidir.

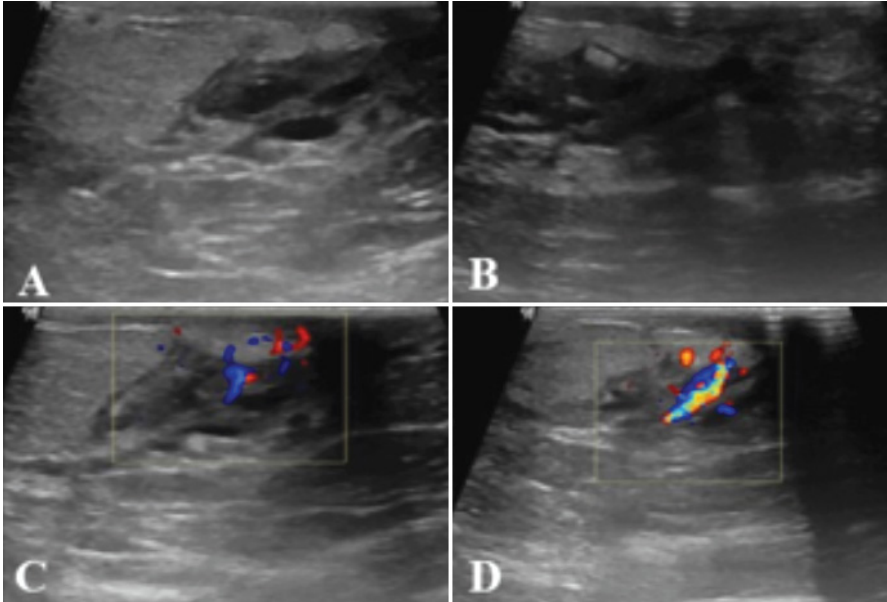
Laktasyonel Olmayan Periferik Mastitis

Çoğunlukla 40-50 yaşları arasında, premenopozal dönemdeki kadınlarda görülür [34]. Diabetes mellitus, obezite, romatoid artrit gibi hastalıkları olanlarda, siyah ırk ve sigara kullanımı gibi altta yatan durumlar olsa da, çoğunun bilinen bir risk faktörü yoktur [11]. 2013-2015 yılları arasında 44 hastada yapılan retrospektif çalışmada meme apselerinde %58 oranında *Staphylococcus aureus* en sık görülen patojendir. Kalan patojenler *difteroidler*, *Pseudomonas aeruginosa* ve *Proteus*'u içermektedir [39]. Bu

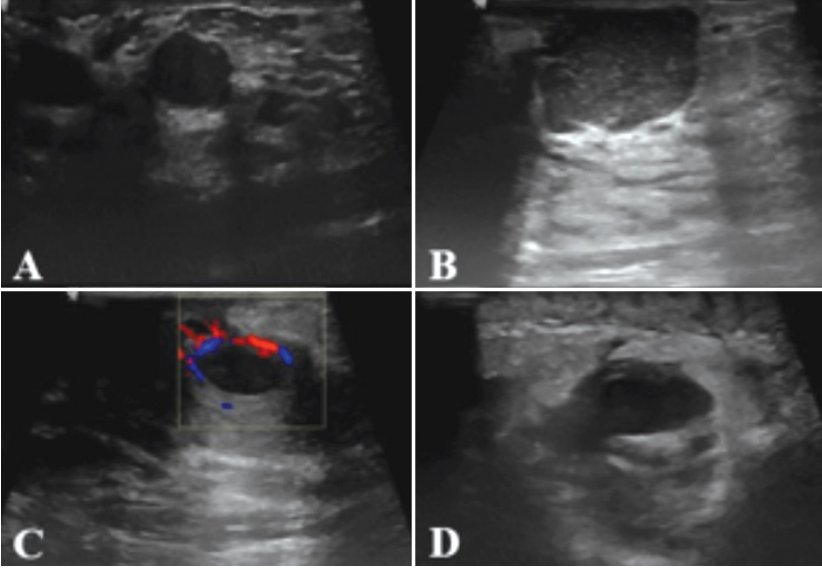
apseler tipik olarak antibiyotik tedavisine ve drenaja iyi yanıt verir ve tekrarlamama eğilimindedir.

Periferik meme apseleri, önceden var olan kistik meme rahatsızlığı olan ve meme kistinin üstüne süperpoze enfeksiyon olan hastalarda ortaya çıkabilir [1]. Hastalar memede ağrılı palpe edilebilir bir kitle şikayeti ile başvururlar. US'de çoğunlukla düzgün konturlu olmakla beraber, konturları mikrobüle veya belirsiz, hareketli internal ekolar ve septasyonlar içeren, yuvarlak veya oval kistik kitleler şeklinde izlenir. Kistik kitle lezyonu komşuluğundaki dokularda ödeme bağlı ekojenite azalırken, Doppler US'de vaskülarizasyon artışı tespit edilir. Enfekte meme kistlerinin tipik özellikleri arasında kist duvarının kalınlaşması, periferik vaskülaritenin artması ve kist içinde ekojenik debris bulunması sayılabilir (Resim 15) [1, 40].

Tekrarlayan meme apselerine sahip olma olasılığı en yüksek olan hastalar, sigara içenlerin yanı sıra yaşlı hastalardır [32]. Otuz beş yaşından büyük ve/veya meme kanseri riski taşıyan kadınlarda, meme enfeksiyonlarının yönetiminde önerilen taramadan vazgeçmemeli ve hasta-



Resim 14. (A-C) Sigara içme öyküsü olan, kızamık subareolar kalın kabuklu kitle lezyonu, meme başı retraksiyonu, subareolar fistül traktından tekrarlayan yoğun içerikli prulan akıntı tarif eden emzirme öyküsü olmayan orta yaş grubundaki kadın hastada retroareolar duktus duvar kalınlığının arttığı, lümen içerisinde debriye ait internal ekolar içeren subareolar mastit ile uyumlu bulgular izlenmektedir. (D) Yapılan tru-cut biopsi sonucu subareolar mastit olarak raporlanmıştır.



Resim 15. (A) Premenapozal dönemde memede periferde kistik kitle lezyonu tespit edilen ve (B) daha sonra ağrılı şişlik şikayeti ile tekrar başvuran hastada kistik kitle lezyonunun boyutunun ve duvar kalınlığının artış gösterdiği (D) püy ile uyumlu hareketli internal ekolar içerdiği, (C) Doppler US'de vaskülaritenin arttığı ve çevre parankim ekojenitesinin heterojen olduğu gözlenmektedir.

lar apselerinin tedavi edilmesinden sonra anormallikleri değerlendirmek için uygun meme görüntülemesine ihtiyaç duyarlar. Hastaların semptomları memenin sıkışmasına izin verecek şekilde düzeldiğinde MG önerilir. Herhangi bir şüpheli bulgu olduğunda apse odağından bir doku örneği alınmalı ve sitolojiye gönderilmelidir. Bu biyopsinin yapılmaması, onkolojik tanının kaçırılmasına ve tedavide gecikmeye neden olabilir.

Tedavi, apsenin aspirasyonunu, aerobik ve anaerobik mikrobiyolojik kültür testini ve duyarlılık sonuçlarına dayalı antimikrobiyal tedavinin uyarlanması gerektirir. Cerrahi drenaj en kesin olarak semptomların çözülmesine yol açmakla beraber 1990'lardan beri tedavi de daha az invaziv tedavi seçenekleri tercih edilmektedir.

Çıkar Çatışması

Yazar bu makale ile ilgili olarak herhangi bir çıkar çatışması bildirmemiştir.

Kaynaklar

- [1]. Lepori D. Inflammatory breast disease: The radiologist's role. *Diagn Interv Imaging* 2015; 96: 1045-64. [\[CrossRef\]](#)
- [2]. Kasales CJ, Han B, Smith JS Jr, Chetlen AL, Kaneda HJ, Shereef S. Nonpuerperal mastitis and subareolar abscess of the breast. *AJR Am J Roentgenol* 2014; 202: 133-9. [\[CrossRef\]](#)
- [3]. Pesce CE, Yao K. Abscess/infections/periareolar mastitis. *Ann Breast Surg* 2021; 5: 25. [\[CrossRef\]](#)
- [4]. Tan H, Li R, Peng W, Liu H, Gu Y, Shen X. Radiological and clinical features of adult non-puerperal mastitis. *Br J Radiol* 2013; 86: 20120657. [\[CrossRef\]](#)
- [5]. Thomsen AC, Espersen T, Maigaard S. Course and treatment of milk stasis, noninfectious inflammation of the breast, and infectious mastitis in nursing women. *Am J Obstet Gynecol* 1984; 149: 492-5. [\[CrossRef\]](#)
- [6]. Dixon JM. ABC of breast diseases. Breast infection. *BMJ* 1994; 309: 946-9. [\[CrossRef\]](#)
- [7]. Dixon JM, Bundred NJ. Management of disorders of the ductal system and infections. *Diseases of the Breast* 2014; 38-50. [\[CrossRef\]](#)
- [8]. Kim YR, Kim HS, Kim HW. Are irregular hypoechoic breast masses on ultrasound always malignancies?: A pictorial essay. *Korean J Radiol* 2015;16: 1266-75. [\[CrossRef\]](#)

- [9]. Mitchell KB, Johnson HM, Rodriguez JM, Eglash A, Scherzinger C, Zakarija-Grkovic I, et al. Academy of breastfeeding medicine clinical protocol #36: the mastitis spectrum, revised 2022. *Breastfeed Med* 2022; 17: 360-76. [\[CrossRef\]](#)
- [10]. Johnson HM, Mitchell KB. Lactational phlegmon: a distinct clinical entity affecting breastfeeding women within the mastitis-abscess spectrum. *Breast J* 2020; 26: 149-54. [\[CrossRef\]](#)
- [11]. Trop I, Dugas A, David J, El Khoury M, Boileau JF, Larouche N, et al. Breast abscesses: evidence-based algorithms for diagnosis, management, and follow-up. *Radiographics* 2011; 31: 1683-99. [\[CrossRef\]](#)
- [12]. Vashi R, Hooley R, Butler R, Geisel J, Philpotts L. Breast imaging of the pregnant and lactating patient: imaging modalities and pregnancy-associated breast cancer. *AJR Am J Roentgenol* 2013; 200: 321-8. [\[CrossRef\]](#)
- [13]. Sabate JM, Clotet M, Torrubia S, Gomez A, Guerrero R, de las Heras P, et al. Radiologic evaluation of breast disorders related to pregnancy and lactation. *Radiographics* 2007; 27(Suppl 1): S101-24. [\[CrossRef\]](#)
- [14]. Amin AL, Purdy AC, Mattingly JD, Kong AL, Termuhlen PM. Benign breast disease. *Surg Clin North Am* 2013; 93: 299-308. [\[CrossRef\]](#)
- [15]. Adrada B, Wu Y, Yang W. Hyperechoic lesions of the breast: radiologic-histopathologic correlation. *AJR Am J Roentgenol* 2013; 200: 518-30. [\[CrossRef\]](#)
- [16]. Ulitzsch D, Nyman MK, Carlson RA. Breast abscess in lactating women: US-guided treatment. *Radiology* 2004; 232: 904-9. [\[CrossRef\]](#)
- [17]. Woodard G, Bhatt AA, Knavel EM, Hunt KN. Mastitis and more: a pictorial review of the red, swollen, and painful breast. *Journal of Breast Imaging* 2021; 113-23. [\[CrossRef\]](#)
- [18]. Kwak JY, Kim EK, Chung SY, You JK, Oh KK, Lee YH, et al. Unilateral breast edema: spectrum of etiologies and imaging appearances. *Yonsei Med J* 2005; 46: 1-7. [\[CrossRef\]](#)
- [19]. Plantade R. Interventional radiology: the cornerstone of breast management. *Diagn Interv Imaging* 2013; 94: 575-91. [\[CrossRef\]](#)
- [20]. Jesinger RA, Lattin GE Jr, Ballard EA, Zelasko SM, Glassman LM. Vascular abnormalities of the breast: arterial and venous disorders, vascular masses, and mimic lesions with radiologic-pathologic correlation. *Radiographics* 2011; 31: 117-36. [\[CrossRef\]](#)
- [21]. Oktay A. Meme hastalıklarında görüntüleme. *Rota Tıp Kitabevi* 2014: 237-9. [\[CrossRef\]](#)
- [22]. Dixon JM. Breast infection. In: Dixon JM. editor. ABC of breast diseases. 4th ed. London: Wiley-Blackwell 2012:31. [\[CrossRef\]](#)
- [23]. Colin C, Delov AG, Peyron-Faure N, Rabilloud M, Charlot M. Breast abscesses in lactating women: evidences for ultrasound-guided percutaneous drainage to avoid surgery. *Emerg Radiol* 2019; 26: 507-14. [\[CrossRef\]](#)
- [24]. Fahrni M, Schwarz EI, Stadlmann S, Singer G, Hauser N, Kubik-Huch RA. Breast abscesses: diagnosis, treatment and outcome. *Breast Care (Basel)* 2012; 7: 32-8. [\[CrossRef\]](#)
- [25]. Enomoto S, Matsuzaki K. Treatment of inverted nipple with subareolar abscess: usefulness of high-resolution MRI for preoperative evaluation. *Plast Surg Int* 2012; 2012: 573079. [\[CrossRef\]](#)
- [26]. Gómez A, Mata JM, Donoso L, Rams A. Galactocele: three distinctive radiographic appearances. *Radiology* 1986; 158: 43-4. [\[CrossRef\]](#)
- [27]. Sawhney S, Petkovska L, Ramadan S, Al-Muhtaseb S, Jain R, Sheikh M. Sonographic appearances of galactoceles. *J Clin Ultrasound* 2002; 30: 18-22. [\[CrossRef\]](#)
- [28]. Son EJ, Oh KK, Kim EK. Pregnancy-associated breast disease: radiologic features and diagnostic dilemmas. *Yonsei Med J* 2006; 47: 34-42. [\[CrossRef\]](#)
- [29]. Zhang Y, Zhou Y, Mao F, Guan J, Sun Q. Clinical characteristics, classification and surgical treatment of periductal mastitis. *J Thorac Dis* 2018; 10: 2420-7. [\[CrossRef\]](#)
- [30]. Dixon JM, Thomas J. Congenital problems and aberrations of normal development and involution. In: Dixon JM. editor. ABC of breast diseases. 4th ed. London: Wiley-Blackwell 2012:12. [\[CrossRef\]](#)
- [31]. Li S, Grant CS, Degnim A, Donohue J. Surgical management of recurrent subareolar breast abscesses: Mayo Clinic experience. *Am J Surg* 2006; 192: 528-9. [\[CrossRef\]](#)
- [32]. Bharat A, Gao F, Aft RL, Gillanders WE, Eberlein TJ, Margenthaler JA. Predictors of primary breast abscesses and recurrence. *World J Surg* 2009; 33: 2582-6. [\[CrossRef\]](#)
- [33]. Gunawardena RP, Gunawardena D, Metcalf C, Taylor D, Wylie L. Inflammatory breast disease: a pictorial essay with radiological-pathological correlation. *J Med Imaging Radiat Oncol* 2017; 61: 70-6. [\[CrossRef\]](#)
- [34]. Boakes E, Woods A, Johnson N, Kadoglou N. Breast infection: a review of diagnosis and management practices. *Eur J Breast Health* 2018; 14: 136-43. [\[CrossRef\]](#)
- [35]. Versluijs-Ossewaarde FN, Roumen RM, Goris RJ. Subareolar breast abscesses: characteristics and results of surgical treatment. *Breast J* 2005; 11: 179-82. [\[CrossRef\]](#)
- [36]. Dixon JM. Periductal mastitis/duct ectasia. *World J Surg* 1989; 13: 715-20. [\[CrossRef\]](#)
- [37]. Lequin MH, van Spengler J, van Pel R, van Eijck C, van Overhagen H. Mammographic and sonographic spectrum of non-puerperal mastitis. *Eur J Radiol* 1995; 21: 138-42. [\[CrossRef\]](#)

- [38]. Crowe DJ, Helvie MA, Wilson TE. Breast infection. Mammographic and sonographic findings with clinical correlation. *Invest Radiol* 1995; 30: 582-7. [\[CrossRef\]](#)
- [39]. Moazzez A, Kelso RL, Towfigh S, Sohn H, Berne TV, Mason RJ. Breast abscess bacteriologic features in the era of community-acquired methicillin-resistant *Staphylococcus aureus* epidemics. *Arch Surg* 2007; 142: 881-4. [\[CrossRef\]](#)
- [40]. Kamal RM, Hamed ST, Salem DS. Classification of inflammatory breast disorders and step by step diagnosis. *Breast J* 2009; 15: 367-80. [\[CrossRef\]](#)

Eğitici Noktalar

Sayfa 196

Memedeki enfeksiyonun tedavisindeki ana prensip, apse oluşumunu engellemek için mümkün olduğunca erken dönemde tanı konulması ve gereklilik halinde uygun antibiyotik tedavisine başlanmasına karar vermektir.

Sayfa 196

Laktasyonel mastit, meme dokusu içerisinde bulunan interlobüler yumuşak dokunun sellülitidir. Hastalarda yüzeysel selülit, lokal inflamasyon, flegmon, apse ve septisemiye kadar giden bir tablo ile karşılaşılır.

Sayfa 196

Sert, kitle benzeri bir alanda fluktuasyon olmadan kötüleşen bir mastitis öyküsü varsa flegmondan şüphelenilmelidir.

Sayfa 197

Mastitli hastalarda deride kalınlaşma aranması gereken bulgulardan biridir. Klinik muayene ile deri kalınlaşması tespit edilse bile radyolojik görüntüleme yöntemleri ile deri kalınlığının ayrıntılı analizi, etkilenen ve kontrateral meme ile karşılaştırılması yapılmasına olanak sağlar. Yüzeysel sellülit durumlarında ultrasonografide (US) deride fokal veya diffüz kalınlaşma, deri ve subkütan yağ dokusunun ekojenitesinde izlenen diffüz artış, ödeme bağlı Cooper ligamanları gibi fibröz yapılarda hiperemi sonucu oluşan diffüz ekojenite artışı ve bazen konturları düzensiz şekilli lezyonlar tespit edilir.

Sayfa 198

Deri kalınlığı yüksek frekanslı probalar kullanılarak yapılan US incelemede değerlendirilir. Normal bir hastada deri kalınlığı ≤ 2 mm, periareolar bölge ve inframamiller alanlarda ≤ 4 mm olarak kabul edilir. Meme dokusunda inflamasyon olduğu durumlarda yağ lobülleri hiperekoik olarak izlenir. Bu hiperekoik alanların kapsamı inflamasyonun yerine ve derecesine göre değişir.

Sayfa 198

Enfeksiyöz mastitli hastalarda deri altında lenfatik damarların genişlemesi mastitin başka bir ana bulgusudur.

Sayfa 198

Laktasyonel mastitli olgularda ağrı olması nedeniyle mamografi (MG) çekiminde yeterli kompresyon uygulanması zor olmaktadır. Bundan dolayı MG çekimi genellikle yapılmaz. Ancak yapıldığı zaman deride kalınlaşma ve ödeme eşlik eden fokal veya diffüz dansite artışı, kitle, galaktosel mevcut olduğunda düzgün konturlu nodüler dansite izlenebilir.

Sayfa 199

Mastit tablosu ile başvuran hastalarda apse olup olmadığını belirlemek, kitleyi kontur -iç yapı ve septasyon varlığı açısından değerlendirmek, aspirasyona kılavuzluk etmek ve uygun olan olgularda apse içerisine dren yerleştirmek US'nin temel kullanım alanlarıdır.

Sayfa 200

Manyetik rezonans görüntüleme (MRG), mastit olgularında rutin olarak kullanılmamakta olup, ödem, sıvı kolleksiyonları, cerrahi debridman gerektiren fistül traktlarının varlığı ve boyutunu preoperatif planlamada belirlemek, büyük ve yoğun memelerde derin apselerin değerlendirilmesinde US'ye göre büyük avantaj sağlar.

Eğitici Noktalar

Sayfa 201

Genellikle laktasyonun kesilmesinden haftalar ve aylar sonra olabileceği gibi, laktasyon esnasında ve gebeliğin 3. trimestrinde de karşılaşılr.

Sayfa 201

Galaktosel, apse ile karışabilir, ancak galaktosel duktal bir dağılım izler. Hastanın yakın bir zamanda laktasyon öyküsü olması ve aspirasyon materyalinde süt ve pürülan materyalin olması tanı koydurucudur.

Sayfa 202

Akut enfeksiyöz mastitin büyük çoğunluğunu laktasyonel olmayan mastitler (%90) oluşturur. Laktasyonel olmayan mastit ağırlıklı olarak santral veya retroareolar yerleşimli olup, periferik yerleşim daha az izlenir.

Sayfa 203

Periareolar enfeksiyonlar, tedavisi en zor meme enfeksiyonlarıdır ve hastaların yaklaşık yarısı tekrarlayan enfeksiyon atakları yaşar. Tekrarlayan enfeksiyonların altında yatan neden, laktiferöz duktusların keratin tıkaçlarla tıkanmasıdır.

Sayfa 204

Periduktal mastitli hastalar, ağrı ve eritem ile ilişkili olabilen periareolar veya subareolar kalın kabuklu kitle lezyonu, meme başı retraksiyonu, yoğun içerikli pürülan meme başından akıntı veya fistül traktından akıntı, meme apsesi veya drene edici fistüller ile başvurulabilirler.

Sayfa 204

Zuska hastalığının görüntüleme bulguları hakkında çok az çalışma yapılmıştır. En sık MG bulguları deri kalınlaşması, fokal veya diffüz asimetrik dansite artışı, konturları düzensiz kitle lezyonu veya yapısal distorsiyon sayılabilir. Ancak bu bulgular malignite ile karışabilir. Bu nedenle tedaviye yanıt vermeyen hastalarda inflamatuvar meme kanserini ekarte etmek için doku tanısı önerilir.

Sayfa 205

US'de çoğunlukla düzgün konturlu olmakla beraber, konturları mikrolobüle veya belirsiz, hareketli internal ekolar ve septasyonlar içeren, yuvarlak veya oval kistik kitleler şeklinde izlenir. Kistik kitle lezyonu komşuluğundaki dokularda ödeme bağlı ekojenite azalırken, Doppler US'de vaskülarizasyon artışı tespit edilir. Enfekte meme kistlerinin tipik özellikleri arasında kist duvarının kalınlaşması, periferik vaskülaritenin artması ve kist içinde ekojenik debris bulunması sayılabilir.

Sayfa 205

Otuz beş yaşından büyük ve/veya meme kanseri riski taşıyan kadınlarda, meme enfeksiyonlarının yönetiminde önerilen taramadan vazgeçmemeli ve hastalar apselerinin tedavi edilmesinden sonra anormallikleri değerlendirmek için uygun meme görüntülemesine ihtiyaç duyarlar. Hastaların semptomları memenin sıkışmasına izin verecek şekilde düzeldiğinde MG önerilir. Herhangi bir şüpheli bulgu olduğunda apse odağından bir doku örneği alınmalı ve sitolojiye gönderilmelidir. Bu biyopsinin yapılmaması, onkolojik tanının kaçırılmasına ve tedavide gecikmeye neden olabilir.

Çalışma Soruları

1. Aşağıdakilerden hangisi akut enfeksiyöz mastit ile ilgili olarak doğru değildir?
 - a. Antibiyotik tedavisine rağmen enfeksiyon veya inflamasyon düzelmezse apse oluşumundan veya altta yatan bir neoplaziden şüphelenmek gerekir.
 - b. Memedeki enfeksiyonun tedavisindeki ana prensip, apse oluşumunu engellemek için mümkün olduğunca erken dönemde tanı konulması ve gereklilik halinde uygun antibiyotik tedavisine başlanmasına karar verilmesidir.
 - c. Akut enfeksiyöz mastitin büyük çoğunluğunu laktasyonel olmayan mastitler oluşturur.
 - d. Mastit tablosu ile başvuran hastalarda apse olup olmadığını belirlemek, kitlenin kontur-lümen iç yapısı ve septasyon varlığı açısından değerlendirmek, aspirasyona kılavuzluk etmek ve uygun olan olgularda apse içerisine dren yerleştirmek MG'nin temel kullanım alanlarıdır.
 - e. Apsenin durumunda MG'de subareolar veya periareolar alanda fokal dansite artışı veya düzgün konturlu non-kalsifiye kitle lezyonu şeklinde tespit edilir.
2. Emzirme öyküsü mevcut olan akut enfeksiyöz mastit düşünülen hastada aşağıdakilerden hangisi yanlıştır?
 - a. Enfeksiyon genellikle meme başı areola kompleksinin yüzeyinin bozulmasından kaynaklanır ve süt stazı enfeksiyon için risk faktörüdür.
 - b. Memenin inflamasyon olan bölgesinde hassasiyet, eritem, şişlik şikayetleri yanı sıra ateş, titreme, taşikardi gibi inflamasyona sekonder sistemik şikayetler tespit edilir.
 - c. Laktasyonel mastitli hastaların çoğunluğunda apse ile karşılaşmaktadır.
 - d. Kadınlar emzirmeye devam etmeleri konusunda teşvik edilmelidir.
 - e. Laktasyonel mastitli hastalarda yüzeyel selülit, lokal inflamasyon, flegmon, apse ve septisemiye kadar giden bir tablo ile karşılaşılır.
3. Akut enfeksiyöz mastitli hastalarda görülen US bulguları ile ilgili olarak aşağıdakilerden hangisi yanlıştır?
 - a. Deride fokal veya diffüz kalınlaşma görülür.
 - b. Deri ve subkütan yağ dokusunun ekojenitesinde diffüz azalma görülür.
 - c. Ödeme bağlı Cooper ligamanları gibi fibröz yapılarda hiperemi sonucu oluşan diffüz ekojenitede artış görülür.
 - d. Konturları düzensiz şekilli lezyonlar tespit edilir.
 - e. Meme dokusunda inflamasyon olduğu durumlarda yağ lobülleri hiperekoik olarak izlenir.

Çalışma Soruları

4. Akut enfeksiyöz mastitli hastalarda aşağıdakilerden hangisi yanlıştır?
- Deri altında lenfatik damarların genişlemesi mastitin ana bulgusudur. Doppler US bu lenfatik damarlarda kan akımı izlenmesi ile tanıya yardımcı olur.
 - Laktasyonel mastitli olgularda ağrı olması nedeniyle mamografi çekiminde yeterli kompresyon uygulanması zor olduğundan dolayı mamografi çekimi genellikle yapılmaz.
 - Akut enfeksiyöz mastitli olgularda ayırıcı tanıda meme kanserli olgularda mamografide izlenen mikrokalsifikasyonlar genellikle izlenmez.
 - Mastitli olgularda inflamasyon bulgusu olan hiperemi olduğu durumlarda, Doppler US kontrateral memeye göre arteriyel ve venöz yapıların sayısında ve akım hızında artış tespit edilir.
 - Memede apse durumlarında mamografide, subareolar veya periareolar alanda fokal dansite artışı veya düzgün konturlu non-kalsifiye kitle lezyonu tespit edilir.
5. Laktasyonel olmayan subareolar mastitte aşağıdakilerden hangisi yanlıştır?
- Daha çok periferik küçük duktuslar etkilenir.
 - MG'de deride kalınlaşma, fokal veya diffüz asimetrik dansite artışı, konturları düzensiz kitle lezyonu veya yapısal distorsiyon tespit edilebilir.
 - US'de ise heterojen hipoekoik solid veya kistik karakterde kitle lezyonları tespit edilir.
 - Meme MRG'nin meme başı retraksiyonu ile sonuçlanan subareolar apselerin ve US'de yeterince izlenemeyen daha küçük lezyonların değerlendirilmesinde yararlı olduğu gösterilmiştir.
 - Subareolar mastitin radyolojik bulguları inflamatuvar meme karsinom ile karışabildiğinden dolayı 35 yaş üstü tekrarlayan subareolar mastit öyküsü mevcut olan kadınlara maligniteyi ekarte etmek için tanı amaçlı mamografi önerilmelidir.